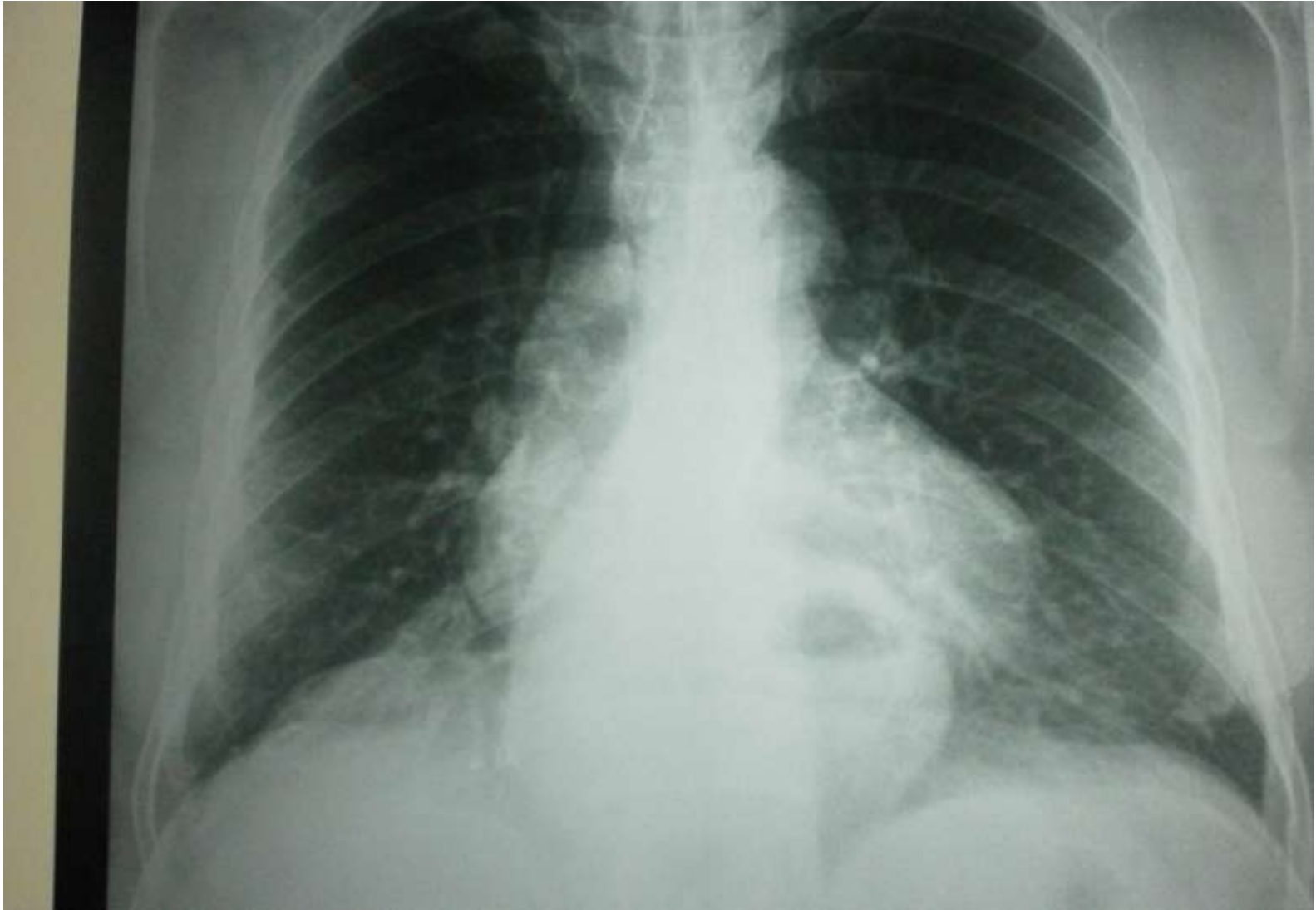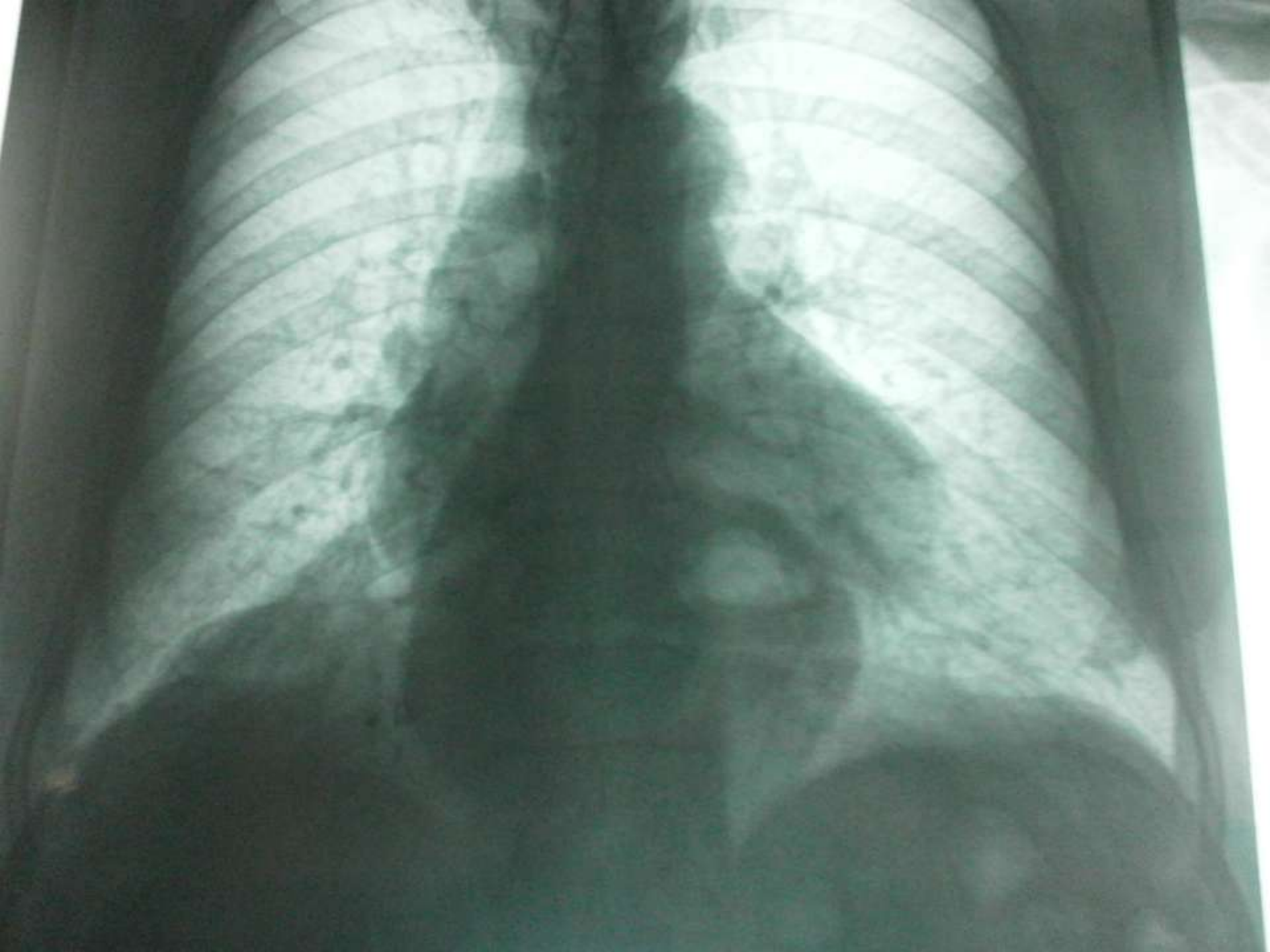


Quelques aspects d'HERNIE HIATALE

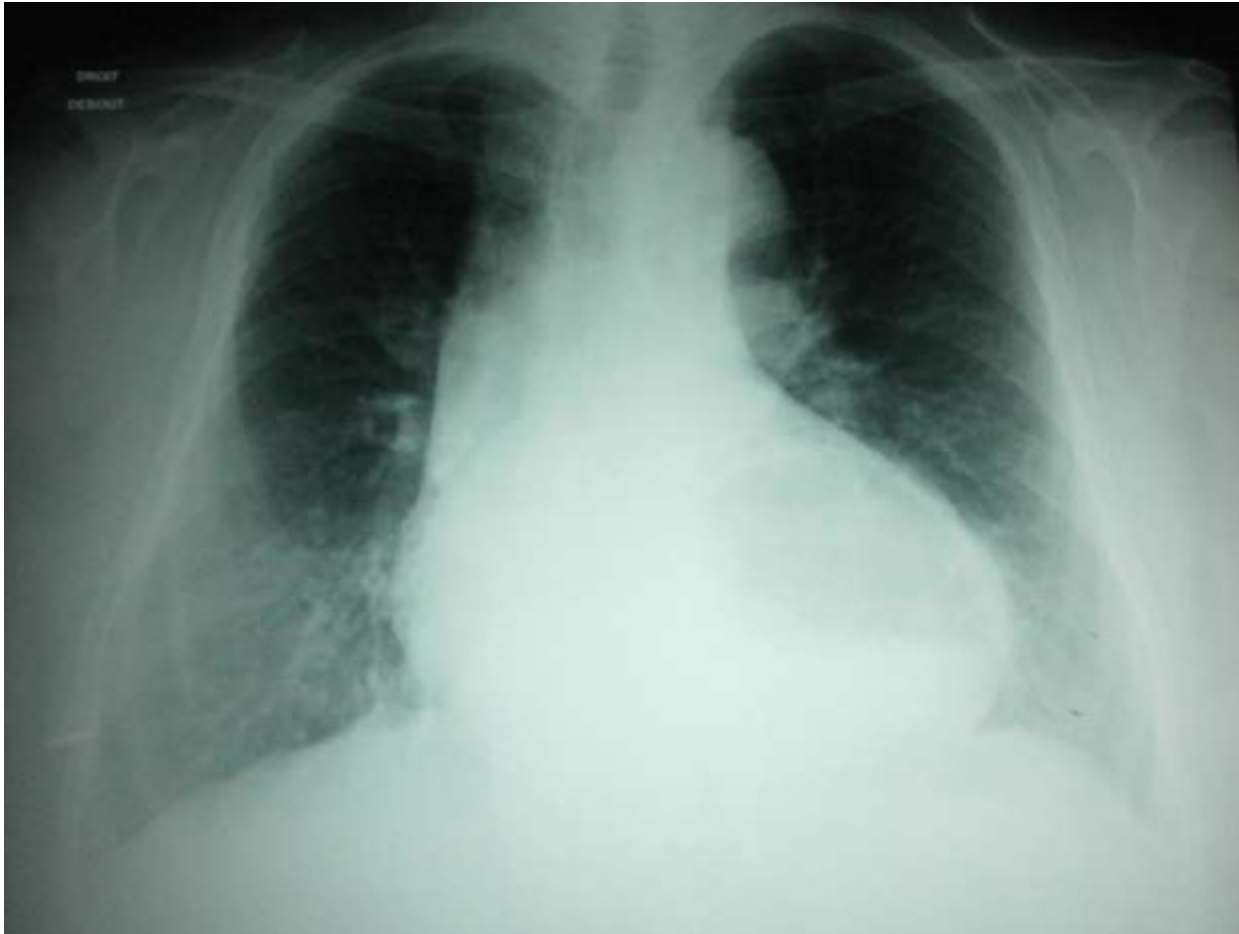Mr Mohamed K.. 70 ans m'a consultée le 15/06/10 :
Dyspnée d'effort progressive..ECG/GDS normaux



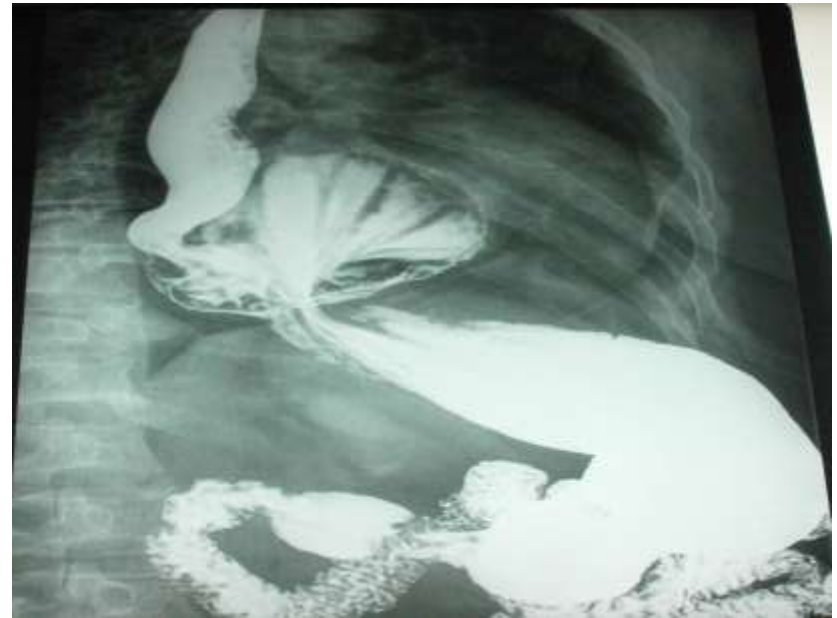
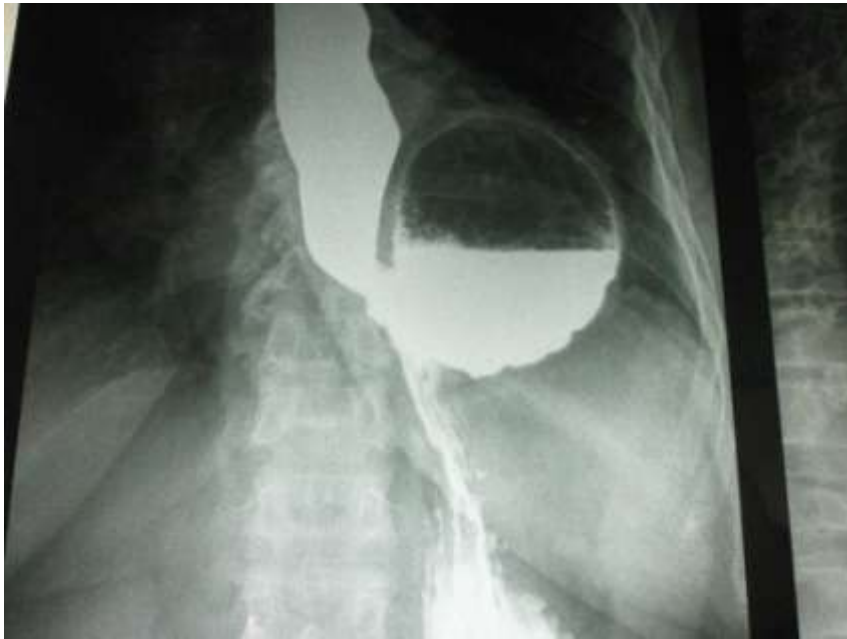
Mme Mariem R.. 58 ANS m' a consultée le 18/1/13

RHINITE CHRONIQUE ..Depuis 2 MOIS SIFFLEMENT..DYSPHAGIE AUX SOLIDE



TOGD:Grosse hernie par glissement avec reflux gastro-oesophagien spontané et reproductibles au cours de l'examen remontant au déla de la carène jusq'au 1/3 supèrieur de l'oesophage

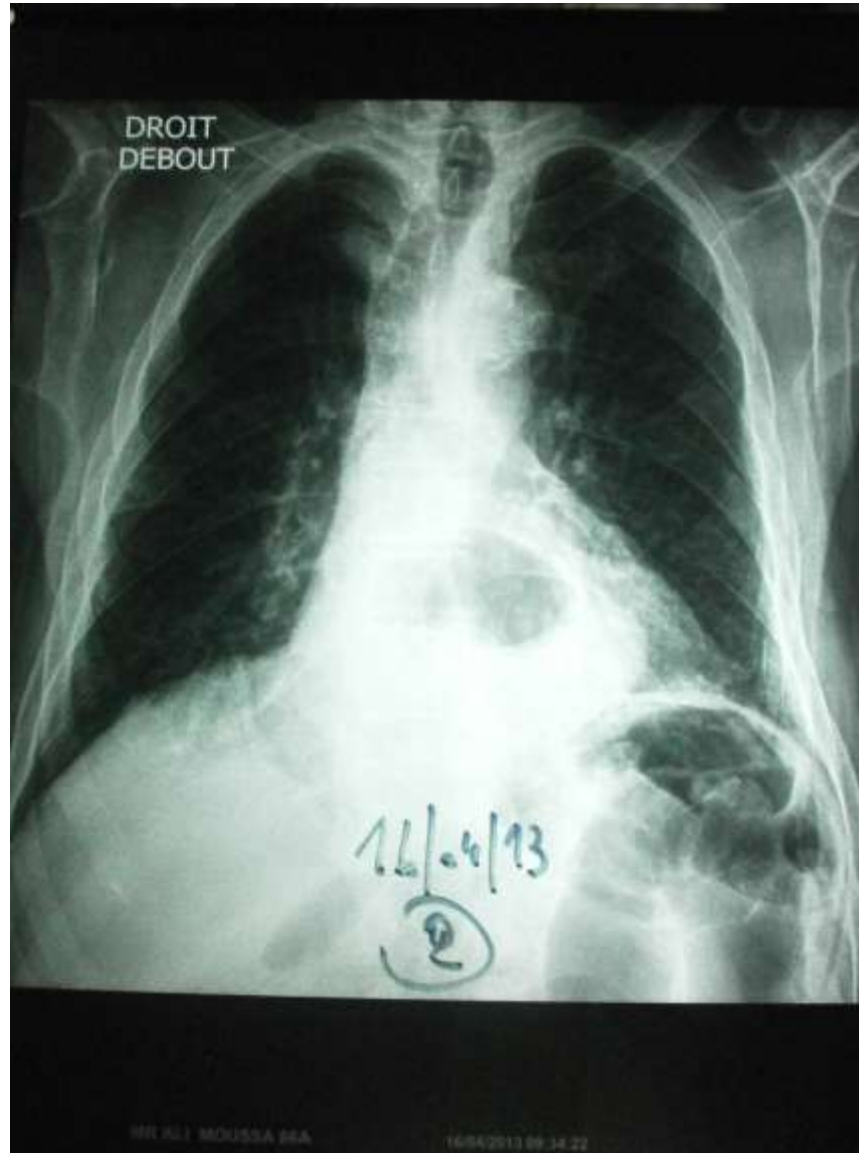

Mr ALI M..83 ANS M'a consultée le 16/4/13 pour dyspnée

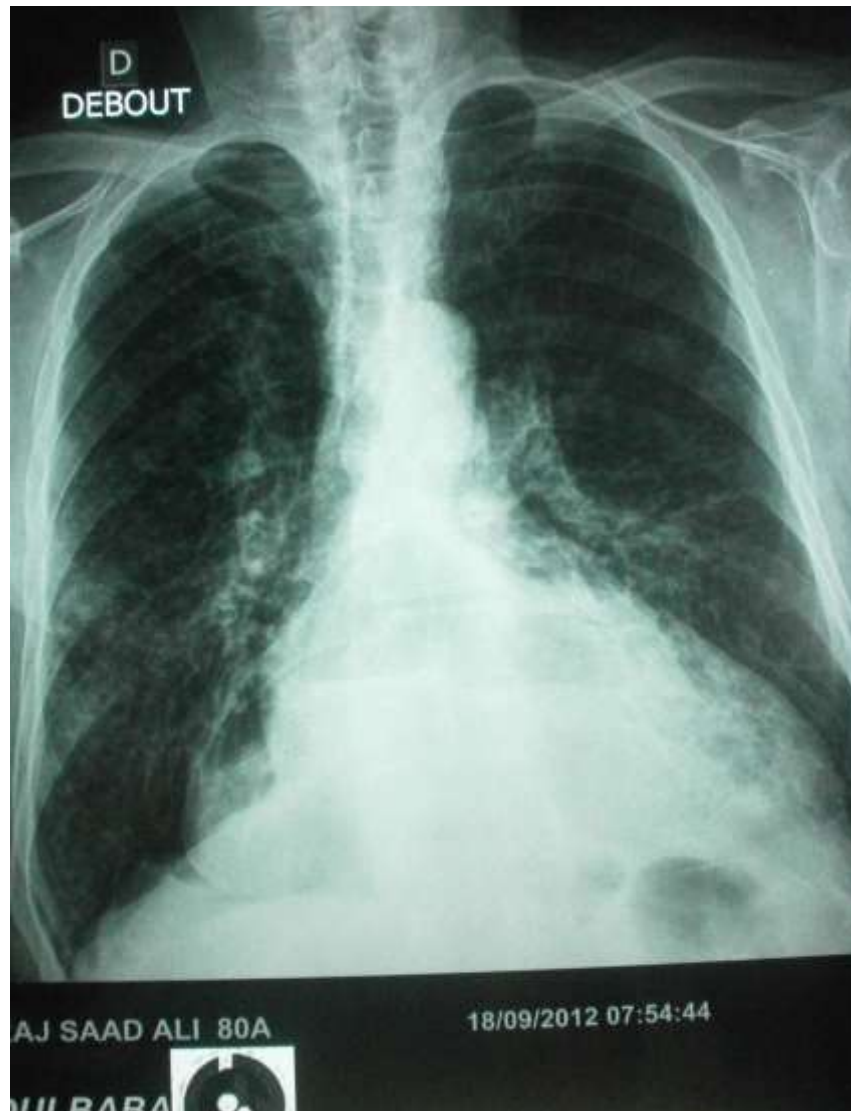E.C.G :normal

GDS: Po2:73 Pco2 :33 So2: 96 Hco3- : 22 PH:7,45

NFS: GB =7000 10 3/mm3- **HB=6,80 gr/l** - PLAQUETTES = 288 103/mm3



Mr FRAJ s...80 ans m'a consulté le 18/9/12 pour « Exacerbation de BPCO »



Scanner thoracique :HERNIE HIATALE +DDB Plus prononcée a droite et en déclive

